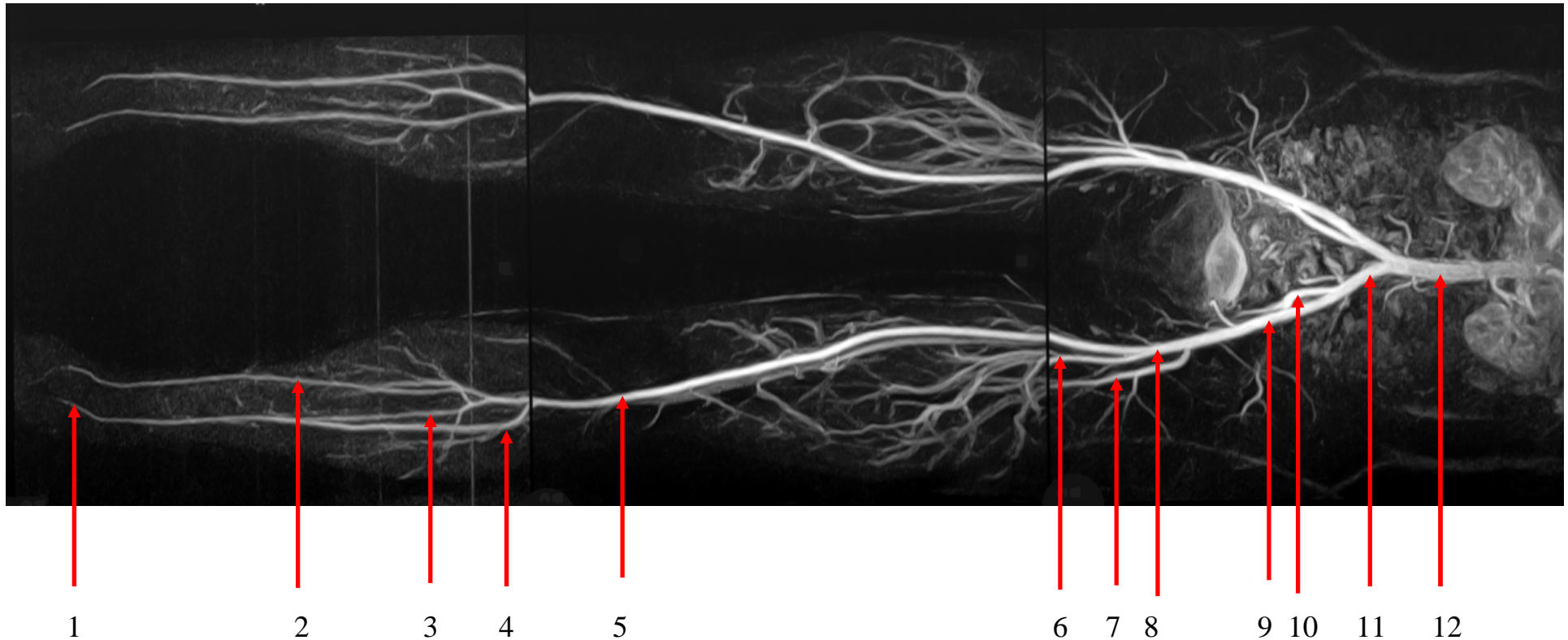


Angiographie, Arterien Becken u. untere Extremität



- 1 A. dors.pedis
- 2 A. tibialis post.
- 3 A. fibularis (peronea)
- 4 A.tibialis ant.
- 5 A. poplitea.
- 6 A. profunda femoris
- 7 A. cicumflexa femoris lat.

- 8 A. femoralis
- 9 A. iliaca ext.
- 10 A. iliaca int.
- 11 A. iliaca communis
- 12 Aorta, pars abdominalis