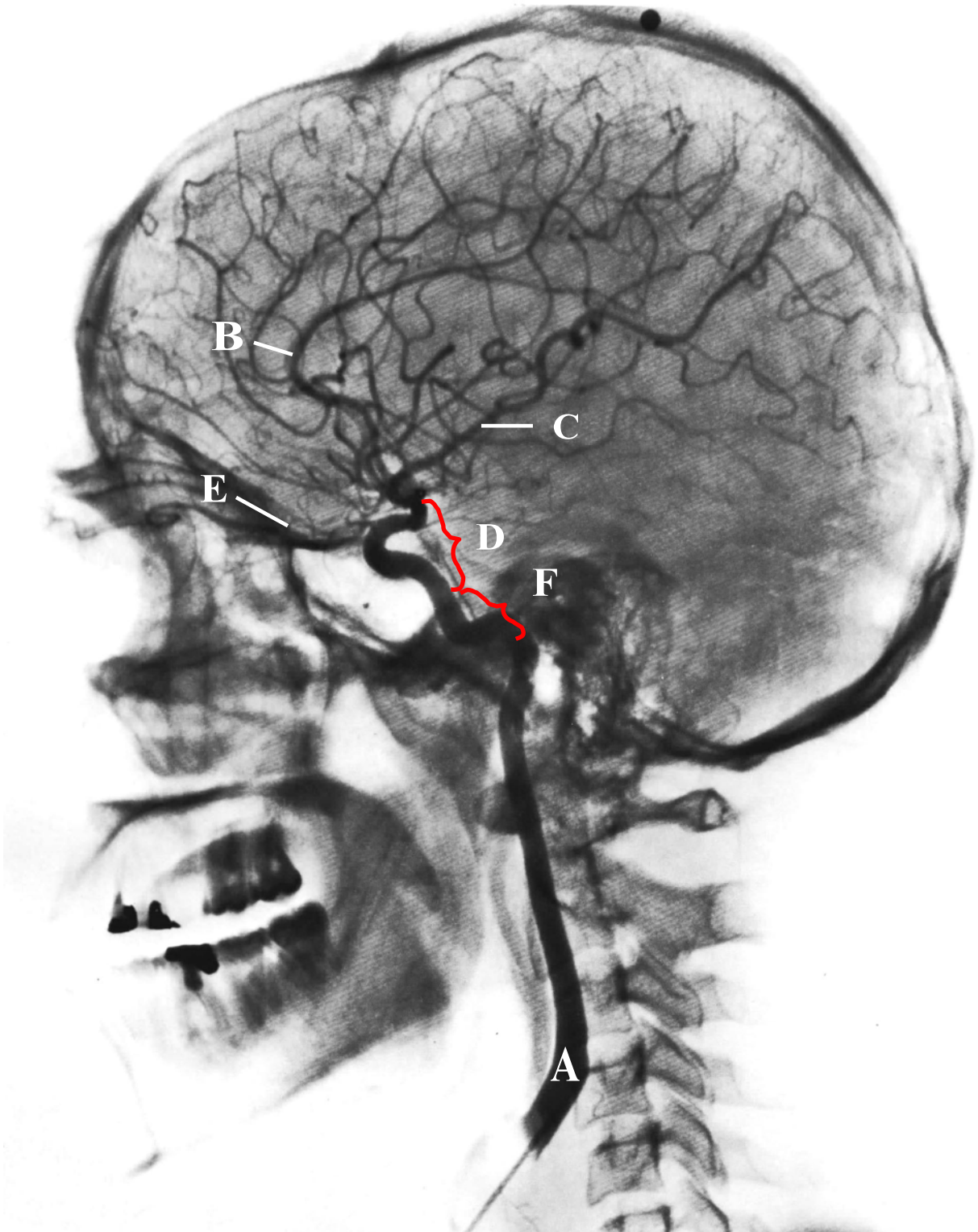


Carotisangiographie, lateraler Strahlengang



A: A. carotis int. (mit Injektionsnadel)
B: A. cerebri ant.
C: A. cerebri media

D: Carotissiphon
E: A. ophthalmica
F: Strecke A. carotis int. im canalis caroticus